

Dorzalna incizija prepucija kao metoda izbora liječenja relativne fimoze kod mladih ljudi



Sadržaj

- Uvod
- Simptomi
- Dijagnostika
- Liječenje
- Rezultati
- Zaključak



Uvod

- Fimoza se definira kao stanje u kome se elastična kožica penisa/prepucija/ne može prevući preko glansa
- Ona može biti :kongenitalna ili stečena



Simptomi

1. Kongenitalna:

- Prepuciji je dug i uzak
- Evakuacija urina može biti usporena
- Dodatna infekcija može uzrokovati još dodatno suženje
- Može dovesti do bubrežne insuficijenije

2. Stečena fimozna

- Najčešće nastaje zbog fibroze prepucija kao posljedica infekcije ili traume
- Može biti otežano mokrenje do potpune retencije urina
- Kronične upale mogu dovesti do karcinoma penisa



Dijagnostika

- Lako se postavlja jer su poteškoće jasne, a nalaz očit
- Neki roditelji a i neki Pedijatri smatraju da prepuciji ne treba dirati do 3 godine života djeteta



Liječenje

- Kod novorođenčadi postoje adhezije prepucija za glans koje se u većini slučajeva lagano uklone
- Međutim ostaje veliki broj kongenitalnih i stečenih fimozisa koje se liječe operativnim putem/ cirkumcizija/
- Sve više roditelja, mladih osoba ali i starijih žele zbog kozmetičkog izgleda da im se prilikom operativnog zahvata ne odstrani previše prepucija

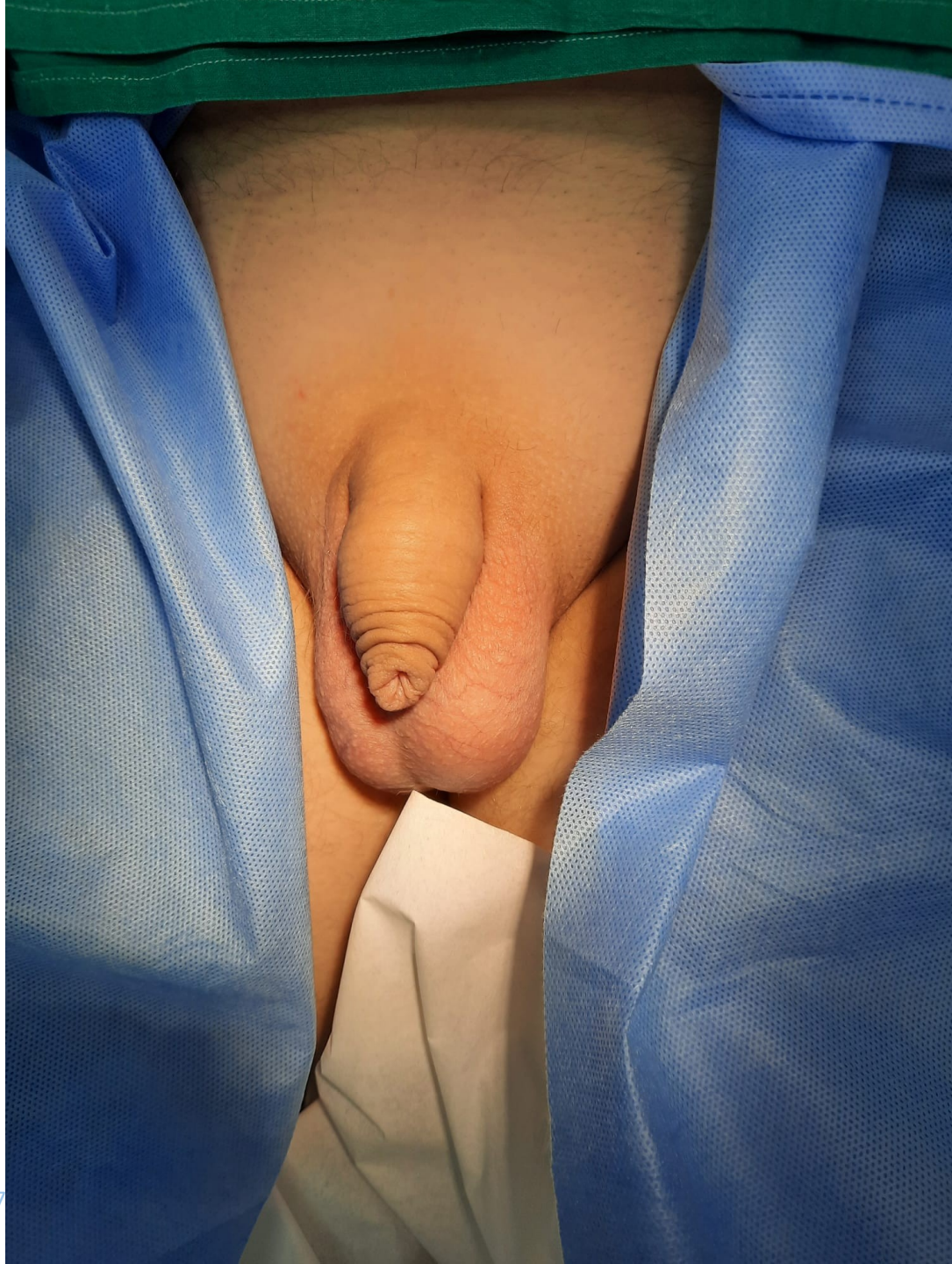-

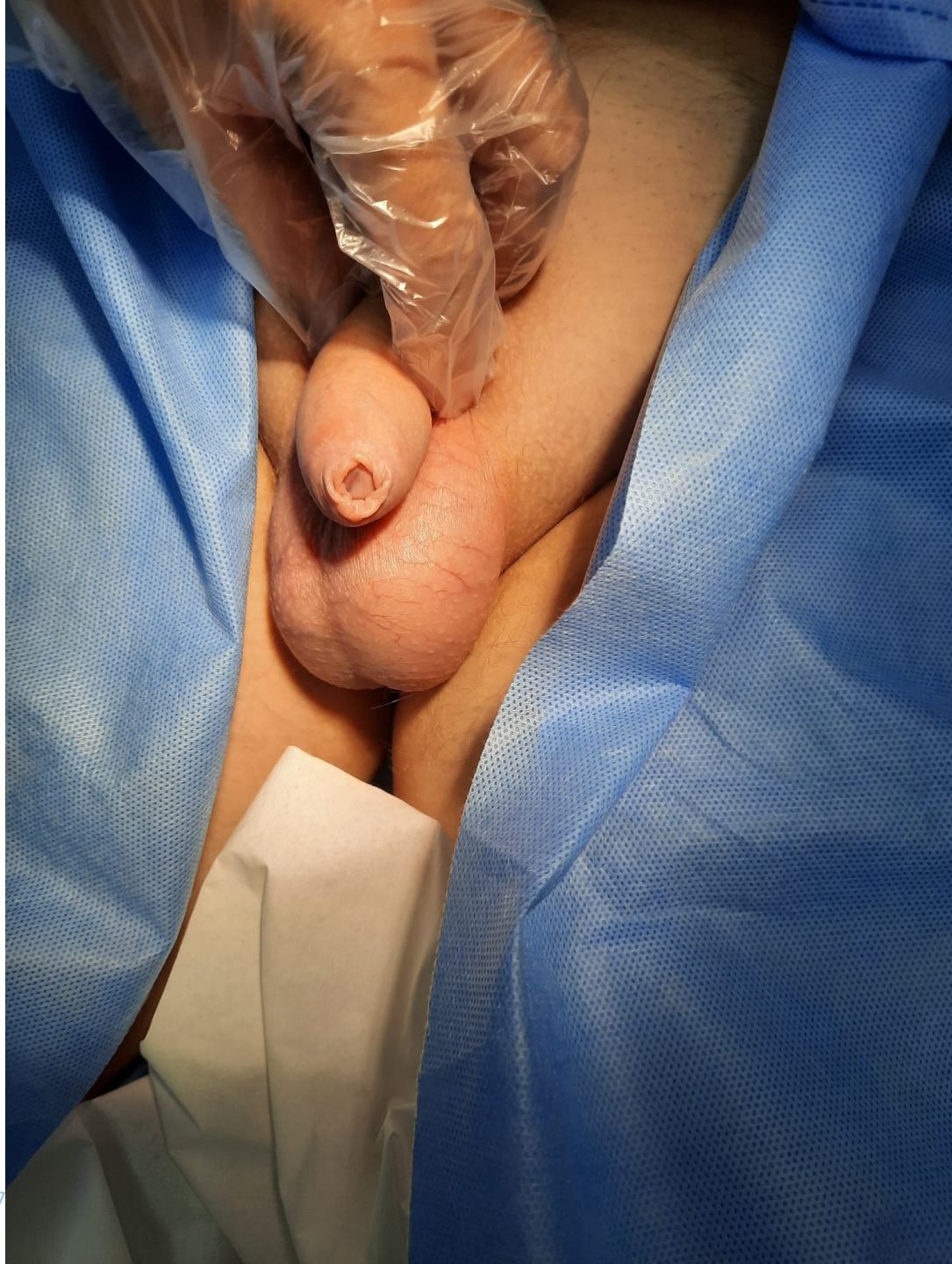

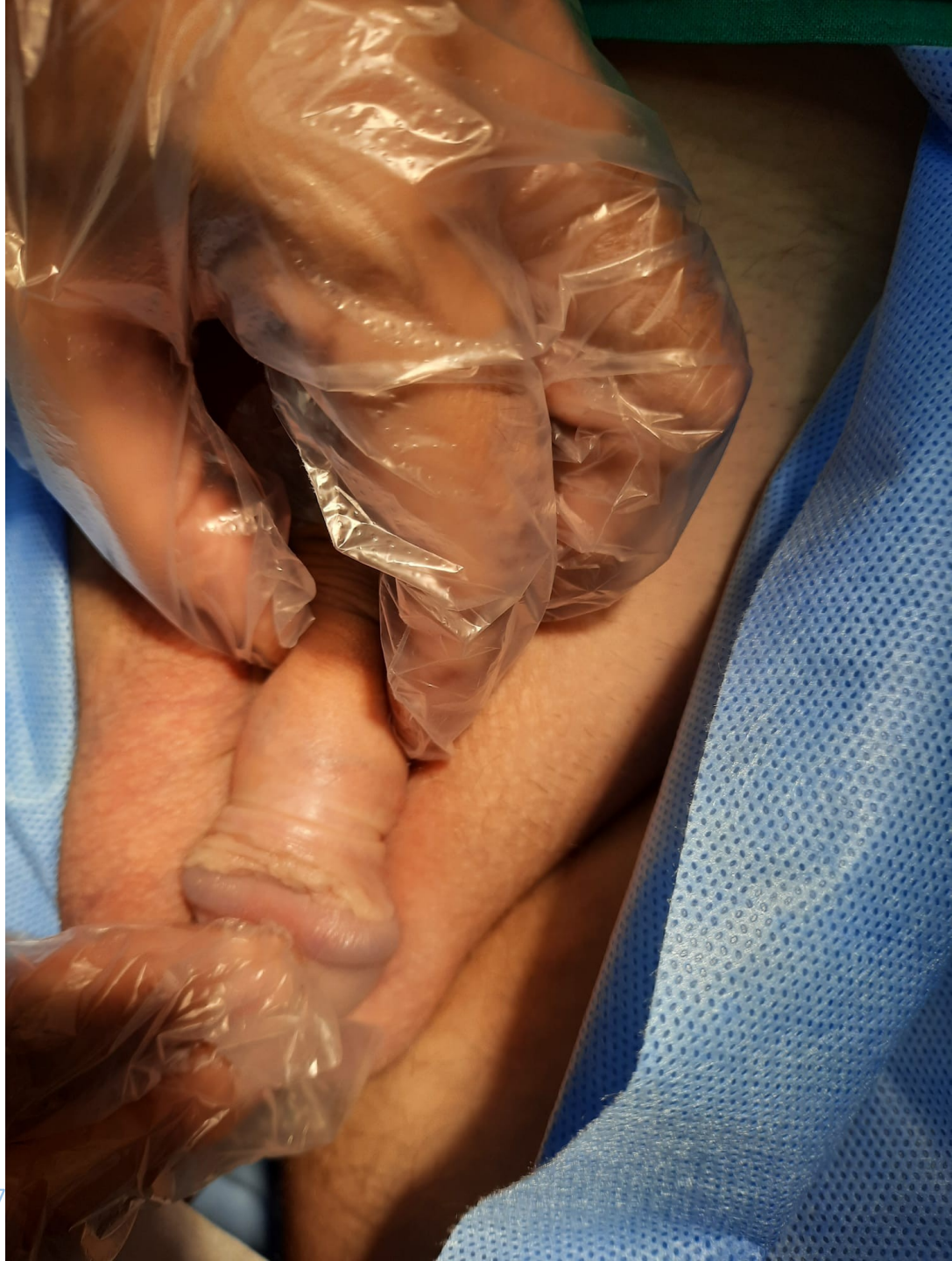Rezultati

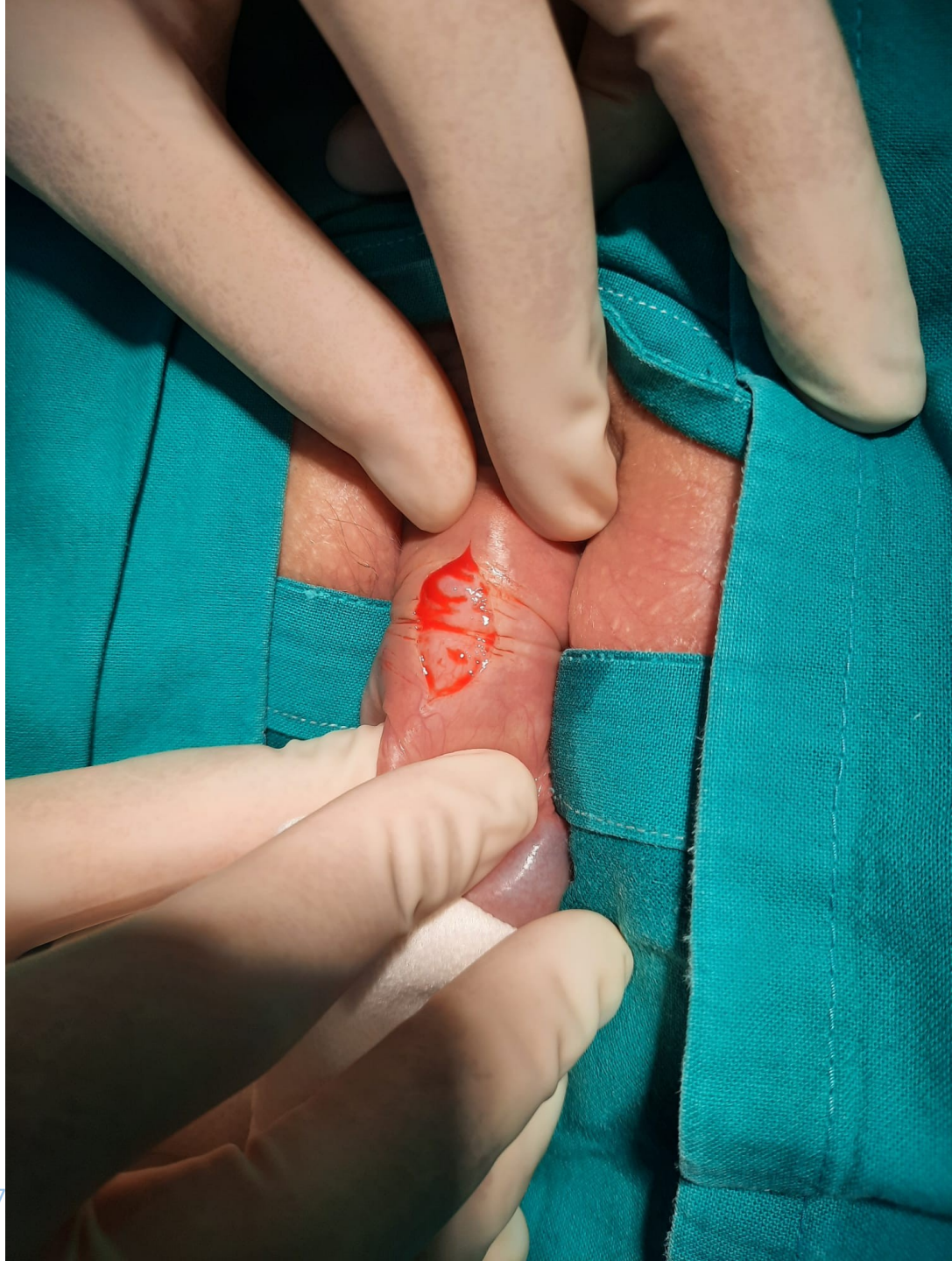
- U četiri godine učinjene se 20 dorzalnih incizija prepucija
- Zahvat traje 10 minuta u lokalnoj anesteziji
- Intraoperativno bez komplikacija
- Postoperativno se koristi Tobrex mast lokalno kroz 6 dana

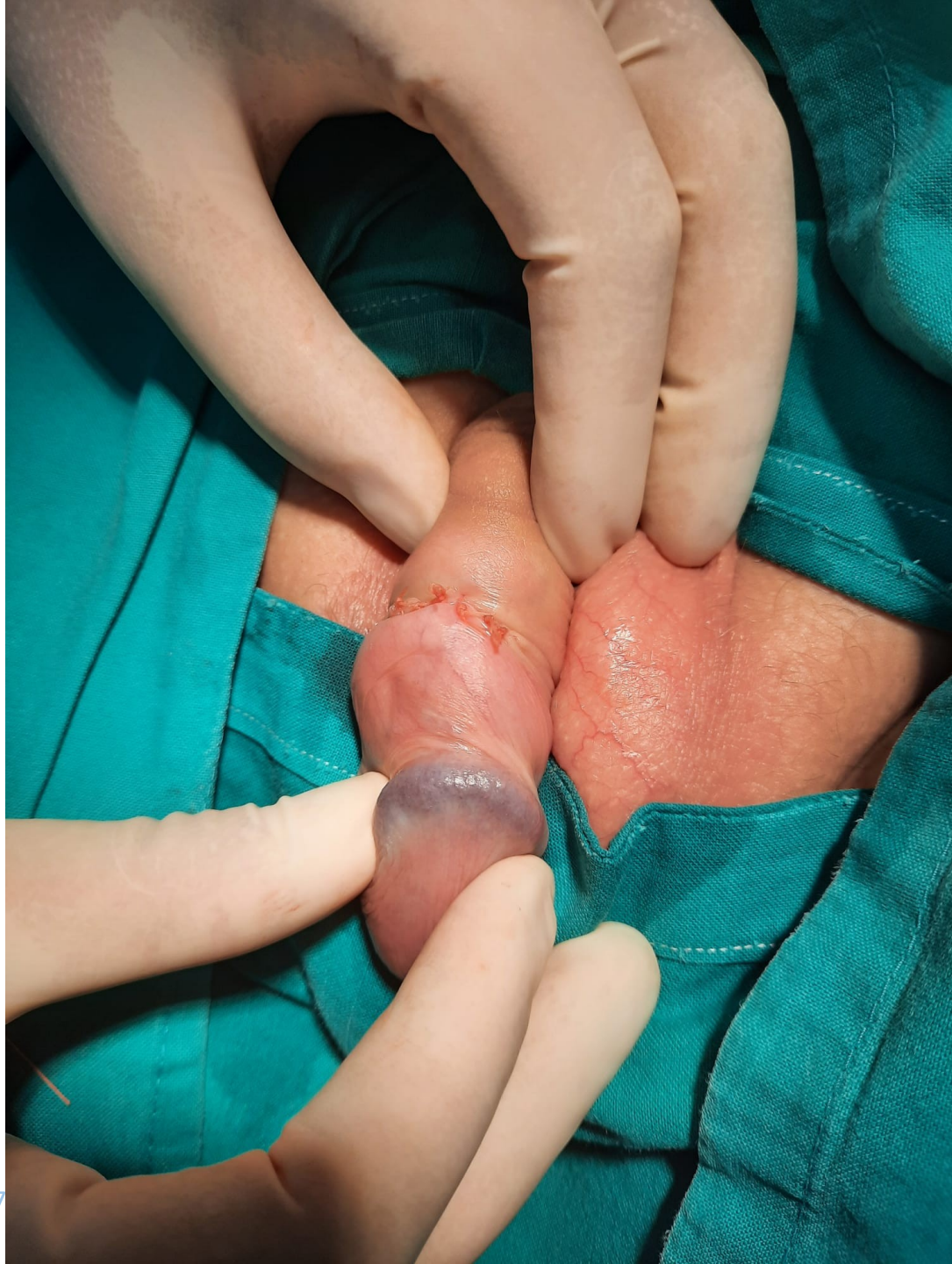


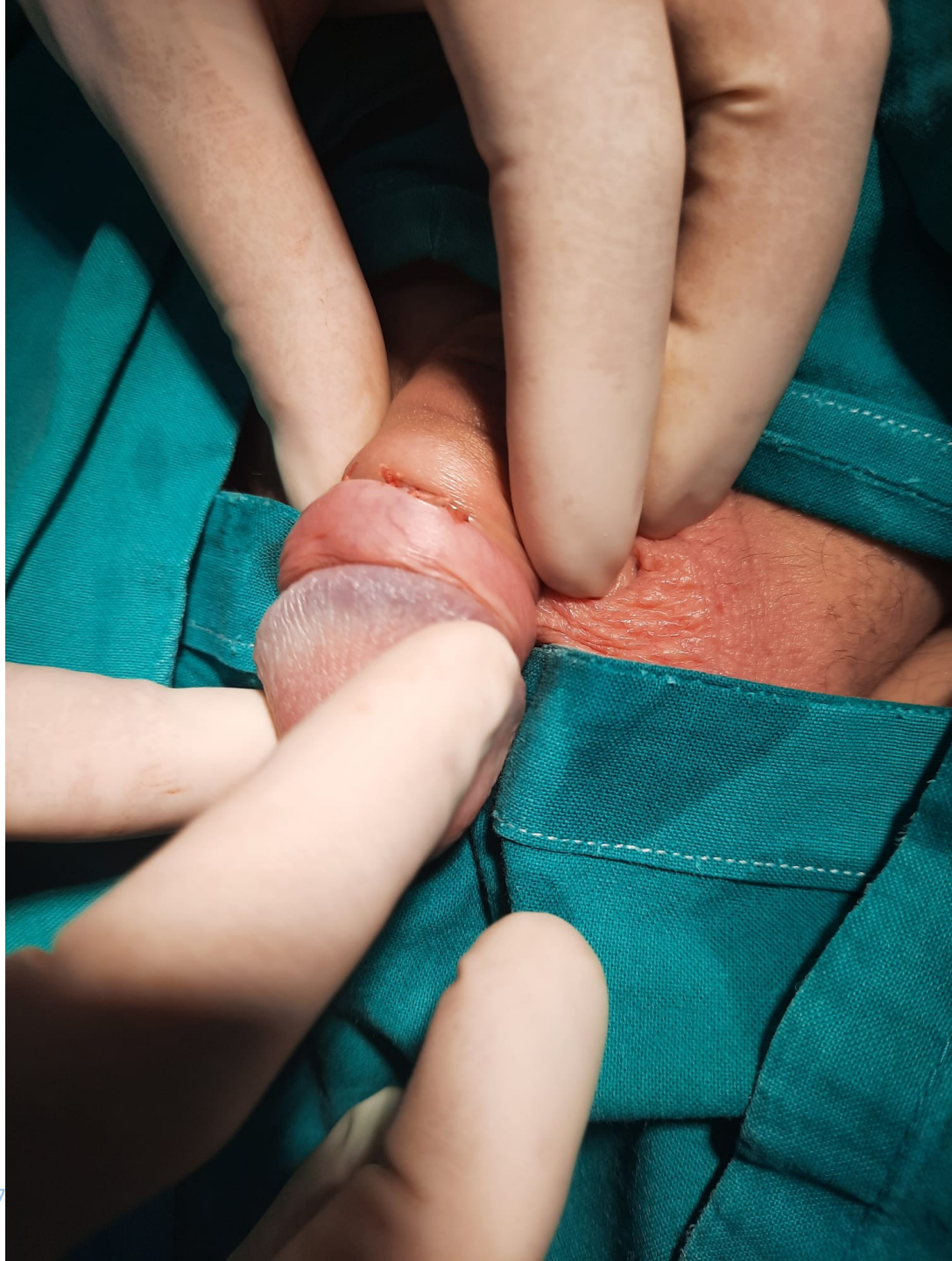
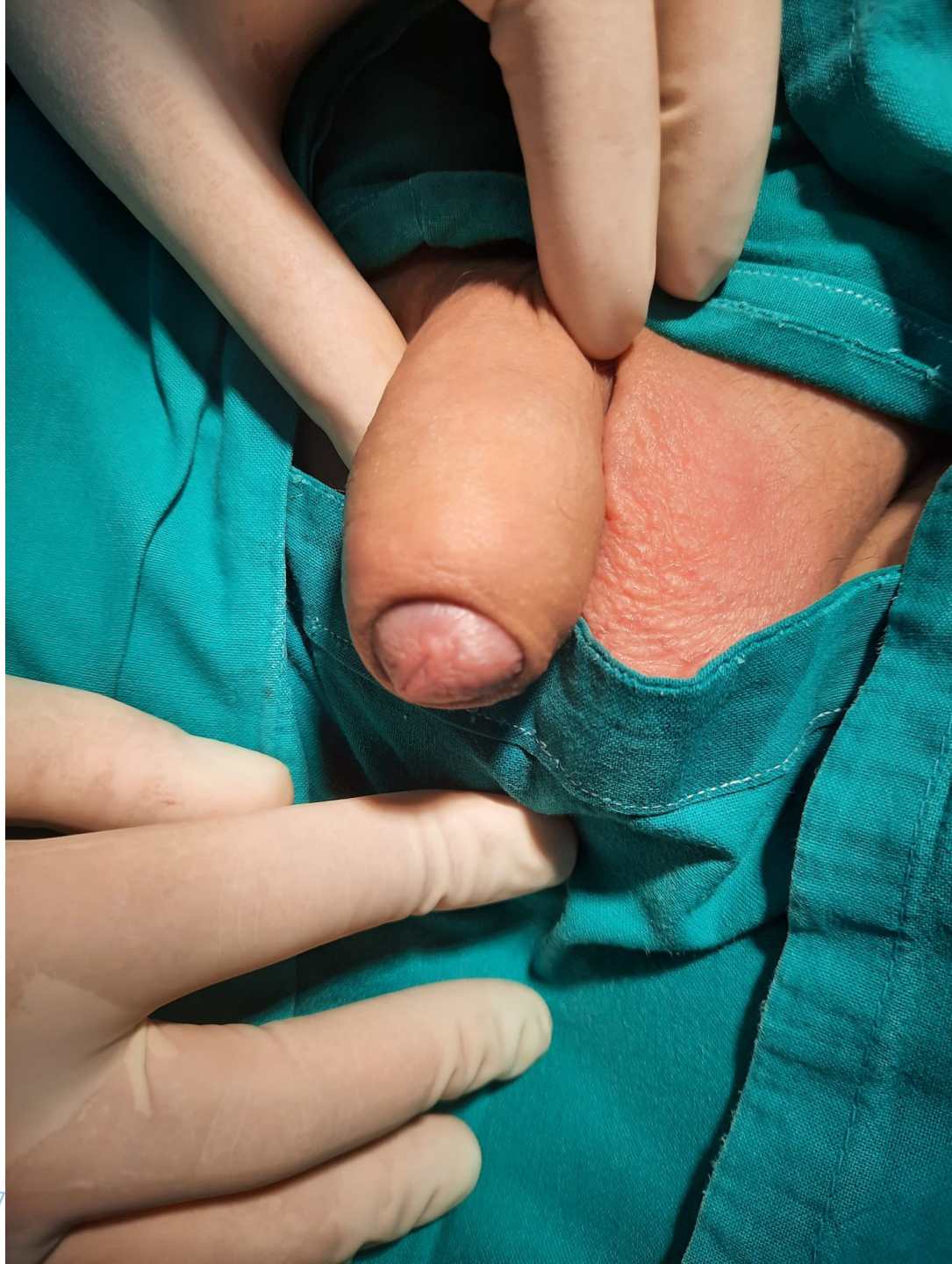




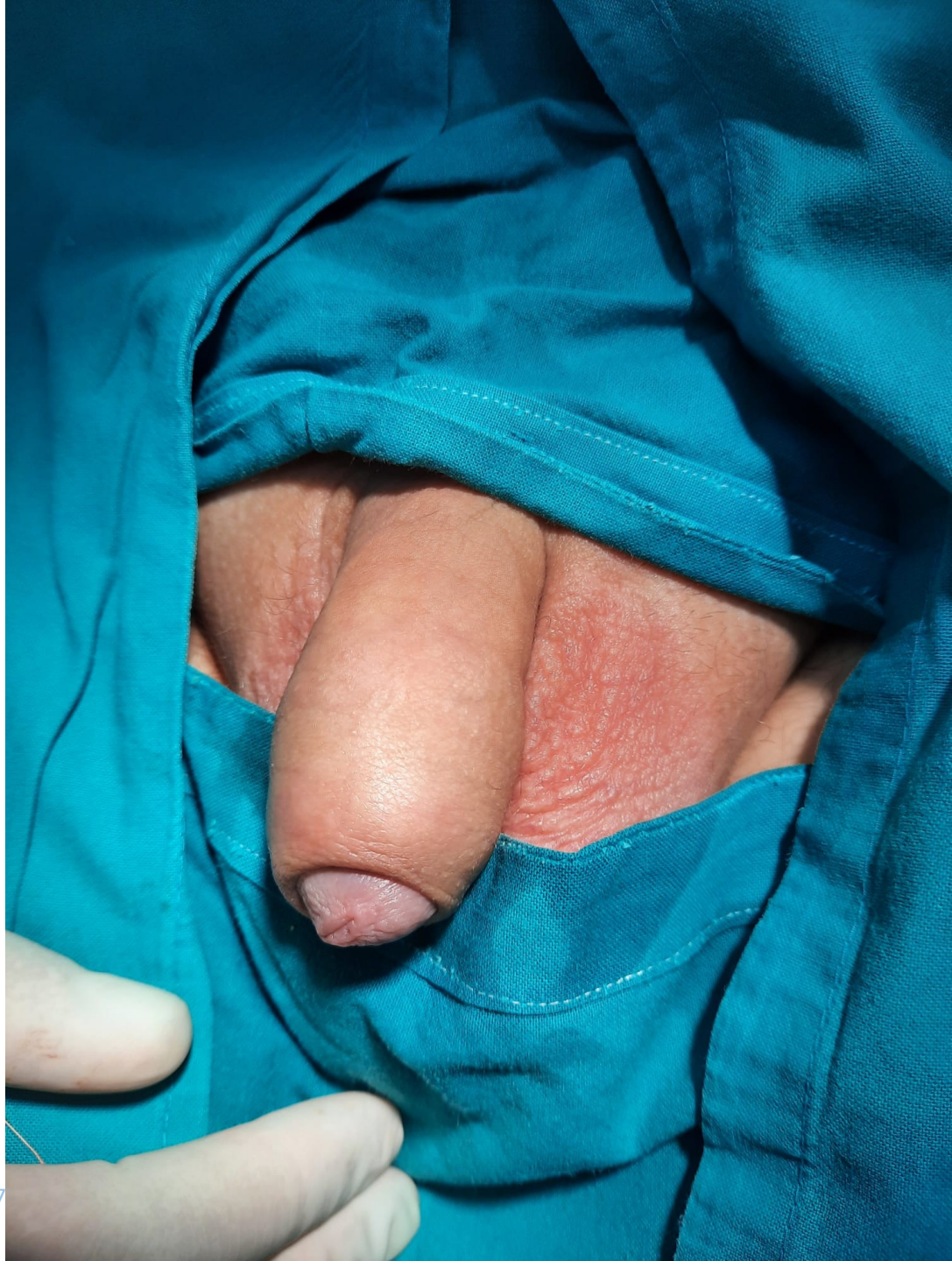









Zaključak

- Zahvat je vrlo kratak
- Pacijenti su zadovoljni kozmetičkim izgledom
- Nije bilo potrebe za dodatnom cirkumcizijom
-



Hvala na pažnji!

